



# Revista MINERVA

Plataforma digital de la revista: <https://minerva.sic.ues.edu.sv>



## Coronas de disilicato de litio elaboradas en sistema CAD-CAM: una alternativa estética en dientes anteriores tratados endodónticamente

### Lithium Disilicate crowns elaborated in system CAD-CAM: an aesthetic alternative in anterior endodontically treated teeth

Deysi Cristina Guevara-Galdámez<sup>1</sup>, Valeria Cristina Pérez-Valiente<sup>1</sup>, Rafael Antonio Reyes-García<sup>1</sup>, Jorge Kevin Amaya-Azurdiá<sup>1</sup>, Katia Gisela Ardón-Rivas<sup>1</sup>, Ronald Wilfredo Ruiz-Urbina<sup>1</sup>, Erick Wahn-Sosa<sup>2</sup>

#### RESUMEN

La odontología ha evolucionado de la mano con la tecnología en la aplicación de modernas técnicas y equipos para la preparación de restauraciones cerámicas entre ellos Computer Aided Design /Computer- Aided Manufacturing (CAD-CAM) el cual permite usar materiales como el Disilicato de Litio (IPS E-max), reduciendo tiempo clínico y de laboratorio. El objetivo de reportar este caso es el uso de esta tecnología a nivel de pregrado en la Facultad de Odontología de la Universidad de El Salvador permitiendo restaurar a un paciente con un nuevo protocolo de trabajo, minimizando el tiempo clínico de rehabilitación, proponiendo una nueva alternativa con resultados clínicos favorables para los pacientes. Paciente femenina solicitó un tratamiento estético para sus cuatro incisivos superiores los cuales presentan tratamiento de conductos radiculares con sustancial pérdida de tejido dental. Se planteó la rehabilitación de los dientes con la utilización de postes colados y coronas de Disilicato de litio con técnica cut-back con el sistema de procesado CAD-CAM. Como resultado final se obtuvo excelente estética y adecuada rehabilitación a través del abordaje integral e innovador aplicando nuevo protocolo y materiales; lográndose tiempos de trabajo clínico más cortos sin comprometer su calidad.

**Palabras clave:** CAD CAM; Disilicato de Litio; Dientes tratados endodónticamente.

#### ABSTRACT

Dentistry has evolved hand in hand with technology in the application of modern techniques and equipment for the preparation of ceramic restorations including Computer-aided Design/ Computer-aided Manufacturing (CAD-

1 Estudiante, Práctica Disciplinar Profundizada, Facultad de Odontología, Universidad de El Salvador  
2 Profesor adjunto, Escuela de Posgrado, Facultad Odontología, Universidad de El Salvador.

CAM) which allows the use of materials such as Lithium Disilicate (IPS E-max), reducing clinical and laboratory time. The objective of reporting this case is the use of this technology at the undergraduate level in the Dentistry Faculty of the University of El Salvador, allowing the restoration of a patient with a new work protocol, minimizing the time clinical of rehabilitation, proposing a new alternative with favorable clinical results for patients. Female patient requested an aesthetic treatment for her four incisors which have root canal treatment with substantial loss of dental tissue. The rehabilitation of the teeth with the use cast posts y crowns of Lithian Disilicate with cut-back technique the CAD-CAM processing system was. As a final result, excellent aesthetics and adequate rehabilitation were obtained through the comprehensive and innovative approach applying new protocol and materials; achieving shorter clinical work times without compromising its quality.

**Keywords:** CAD CAM; Lithium Disilicate; Endodontically Treated Teeth.

## INTRODUCCIÓN

Las restauraciones dentales buscan mejorar la función y ofrecer resultados estéticos. Por esta razón, el uso del metal en restauraciones de cerámica ha disminuido con el tiempo por sus limitaciones estéticas debido a la subestructura metálica. Al mismo tiempo, la demanda de restauraciones cerámicas que son biocompatibles y estéticamente similares al diente natural ha aumentado<sup>1</sup>.

La odontología ha experimentado una rápida expansión en los últimos 10 años evolucionando de la mano con la tecnología en la aplicación de modernos equipos para la preparación de restauraciones cerámicas con diversas técnicas; entre ellos Computer Aided Design / Computer- Aided Manufacture, más conocido por sus siglas CAD CAM, siendo un método que ha sido ampliamente utilizado en los países de primer mundo desde los años 80's. Permite usar los materiales que se encuentran en el mercado como el Disilicato de Litio (IPS E-max), reduciendo tiempo clínico y de laboratorio ya que el diseño de los dientes a rehabilitar se puede realizar el mismo día de la preparación de estos, ofreciendo un mayor control de la calidad del tratamiento.<sup>2,3</sup>

Para la elección del tipo de material se busca el equilibrio entre los factores estéticos, biológicos,

mecánicos y funcionales. Sin embargo, existen diferencias considerables entre ellos. Por lo tanto, para seleccionar la cerámica más adecuada en cada caso, es necesario conocer las principales características de estos materiales y de sus técnicas de confección<sup>4</sup>.

El Disilicato de litio es un material cerámico estético con alta resistencia a la flexión, tiene mejores propiedades mecánicas comparadas con las porcelanas convencionales, excelentes propiedades ópticas, permite caracterización de superficie y es significativamente más translucido que un zirconio, lo que favorece resultados estéticos en rehabilitación del sector anterior<sup>5,6</sup>

La estructura remanente de un diente que ha sido tratado endodónticamente es un factor importante que influye en la selección del tipo de rehabilitación, para la selección del tratamiento se debe evaluar: paredes presentes, altura y espesor, el pronóstico de un diente tratado endodónticamente depende no solo del éxito del tratamiento endodóntico sino también del tipo de reconstrucción<sup>7,8</sup>

La trascendencia del caso reportado es por la utilización de una técnica nueva e innovadora, el sistema de procesado CAD-CAM por parte de los estudiantes pertenecientes a la Práctica Disciplinar Profundizada Restaurativa (pregrado) de la Facultad de Odontología

de la Universidad de El Salvador, los cuales cumplieron los requisitos exigidos por el paciente, estética y funcionalidad por un corto tiempo de trabajo mediante la utilización de coronas libres de metal en el sector anterior con la utilización de Disilicato de Litio. El tiempo de trabajo clínico se minimiza en contraparte con los tradicionales ya que la toma de impresiones de las preparaciones, el escaneado, el diseño y la selección de color de estas, se pueden realizar en una misma cita, así mismo no se hacen diferentes pruebas; prueba de metal, porcelana-color y biscocho en boca ya que estos pasos se resumen en el diseño.

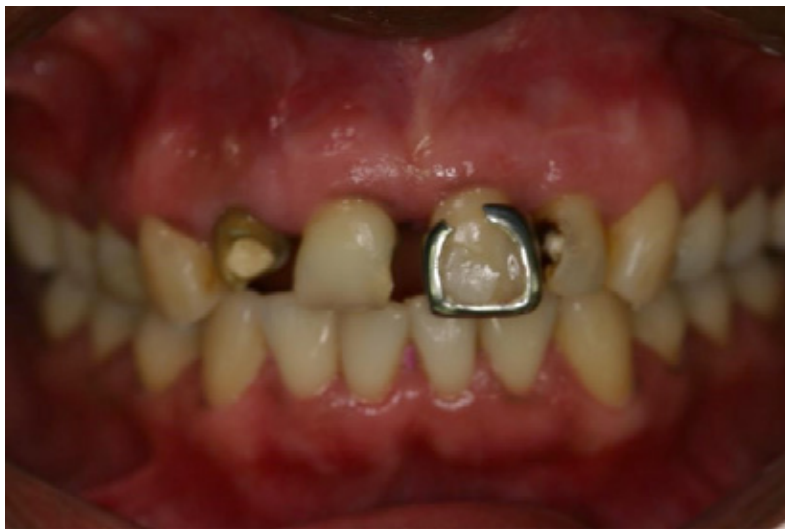## **PRESENTACIÓN DEL CASO**

Paciente de 35 años de edad, se presentó a la Facultad de Odontología de la Universidad de El Salvador, solicitando un tratamiento estético para sus cuatro incisivos superiores con tratamiento de conductos radiculares,

paciente sistémicamente estable a la fecha por lo que no se tuvo una interconsulta con médico general. Paciente del área urbana, soltera con tres hijos, dueña de negocio propio manifiesta tener los recursos económicos para su tratamiento, por lo que deja a criterio de los profesionales brindarle el mejor tratamiento.

### ***Evaluación clínica:***

Los incisivos se encontraban asintomáticos, se evidenció la pérdida dental con diferentes grados en la estructura coronal remanente, los dientes 1-2, 1-1 y 2-2 presentan cemento provisional, mientras el 2-1 una corona fenestrada, presencia de diastemas en todo el sector antero superior. Se observan líneas medias dentales no coincidentes con la línea mediafacial, línea de sonrisa baja. A la evaluación de la articulación temporomandibular se encontró asintomática y la musculatura normotónica (Figura 1).



**Figura 1.** Fotografía inicial.

### ***Evaluación radiográfica:***

Los dientes 1-2, 1-1 y 2-2 con tratamiento de conductos radiculares en buen estado

y el diente 2-1 tratamiento de conducto radicular con cirugía periapical; debido a una complicación durante el tratamiento de conducto radicular.

### **Herramientas diagnósticas:**

Se tomaron radiografías, fotografías diagnósticas intra y extra orales, modelos de estudio con alginato Cromatic Hydrogum 5, registros de mordida en máxima intercuspidadación (MIC), se retiró la corona fenestrada, y el cemento provisional para evaluar las paredes presentes, se registró con arco facial para montaje en articulador WhipMixsemi ajustable Modelo 22400 y se envió al laboratorio para la elaboración de encerado diagnóstico mediante el sistema CAD CAM.

### **Diagnósticos:**

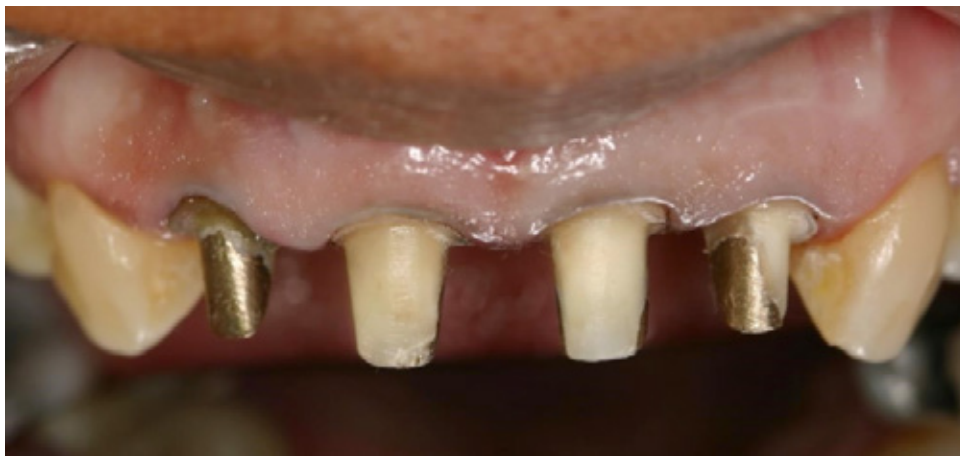1-2, 1-1, 2-1 y 2-2: Dientes previamente tratados; con poco tejido remanente.

### **Plan de tratamiento:**

Se determinó rehabilitar con postes colados, eliminando paredes socavadas y áreas retentivas, desobturando 2/3 del sellado radicular.<sup>7</sup> Se fabricó el patrón de duralay con Núcleo Lay de la casa MDC Dental utilizando almas prefabricadas, se verificó que la medida del patrón coincida con la medida de desobturado.

La rehabilitación provisional del paciente se realiza con una llave de silicona virtual 380, consistencia Heavy Body de la casa comercial Ivoclar Viva Dent, y polietilmetacrilato (PEMA) por presentar buenas propiedades como: contracción de polimerización reducida, bajo costo, buena estabilidad de color y presenta porcentajes de filtración marginal reducido entre otras<sup>9</sup>. Los cuales fueron cementados con TempBond de la casa comercial Kerr, siguiendo el protocolo que la casa comercial indica, el objetivo fue proveer anatomía a los cuatro incisivos anterosuperiores, brindarles una correcta disposición de áreas de contactos, buen ajuste marginal que favorezca el reposicionamiento de la encía papilar y por lo tanto persiga con buena salud periodontal.

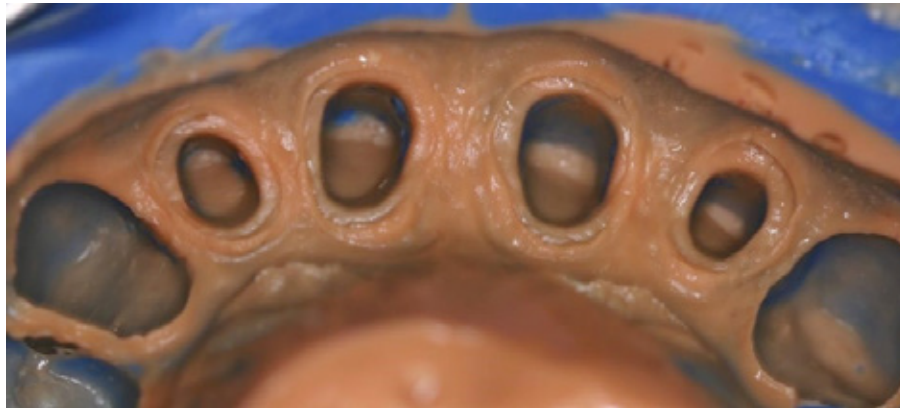Una vez finalizados los patrones se enviaron al laboratorio para ser procesados en cromo amarillo con la finalidad de facilitar su enmascaramiento al colocar una corona libre de metal, después de ser probados y adaptados fueron cementados con Luting 2 de la marca 3M, cementado según el protocolo del fabricante<sup>10</sup> (Figura 2). Se tomó radiografía control de la cementación. Para la selección del color se utilizó la guía VITA donde se estableció un color base A2 con colores tenues A3 en la región cervical y A1 acompañado de traducidos en el borde incisal.



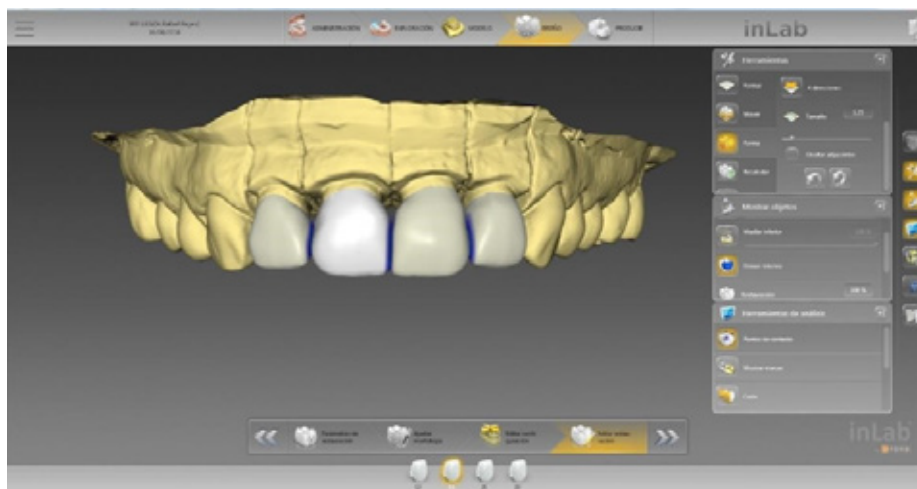
**Figura 2.** Postes procesados en cromo amarillo cementados

Se rectificaron las preparaciones, su pulido fue con fresa de diamante grano fino listón rojo y amarillo se colocó hilo retractor con técnica de 1 hilo 00 marca Ultrapak de la casa comercial Ultradent, para tomar impresiones definitivas con técnica de dos pasos con silicona virtual de la casa comercial Ivoclar Viva Dent (Figura 3).

El modelo de trabajo fue vaciado con yeso tipo IV, individualizado y debridado. A continuación, se realizó el remontaje en el articulador con el modelo de trabajo, se envió al laboratorio para ser escaneado y diseñado por el ordenador, mecanizado, presinterizado y procesado de las coronas de Disilicato de litio con técnica cut-back (Figura 4).



**Figura 3.** Impresión definitiva



**Figura 4.** Imagen del ordenador mecanizado

Finalmente se realizó la prueba clínica verificando, oclusión, fonética y estética, así también toma radiográfica para corroborar ajuste marginal.

#### ***Preparación previa a la cementación definitiva***

- Se retiró el provisional. Se eliminaron los restos mediante una profilaxis con piedra pómez
- Prueba de la restauración final se revisa color, ajuste y oclusión de la restauración.



## Protocolo de cementación definitiva

### Restauración:

- Arenado de la restauración con  $\text{Al}_2\text{O}_3$  50 $\mu\text{m}$
- Aplica ácido fluorhídrico al 9% durante 1 min, luego se neutralizó con bicarbonato sódico por 1 min y se lavó con abundante agua y se secó.
- Aplicación de ácido fosfórico al 37% durante 30 segundos, se lavó con abundante agua y se secó.
- Se aplica Monobond N a la superficie pre tratada con un microbrush dejándolo actuar por 1 min, se seca con una corriente de aire sin fotocurarla.

### Diente:

- Aislamiento del campo con *OptraDam* y abundante eyección
- La preparación se limpia con un brocha de pulido y piedra pómez lavando y secando.
- Se mezclan los dos líquidos Primer A y B en proporción de 1:1
- Se frota en la superficie del diente con microbrush se dispersa con aire hasta que la película desaparezca. Dado que el primer es de autocurado, el fotocurado no es necesario.
- Se dispensa el de la jeringa de automezcla y se aplica la cantidad deseada en la

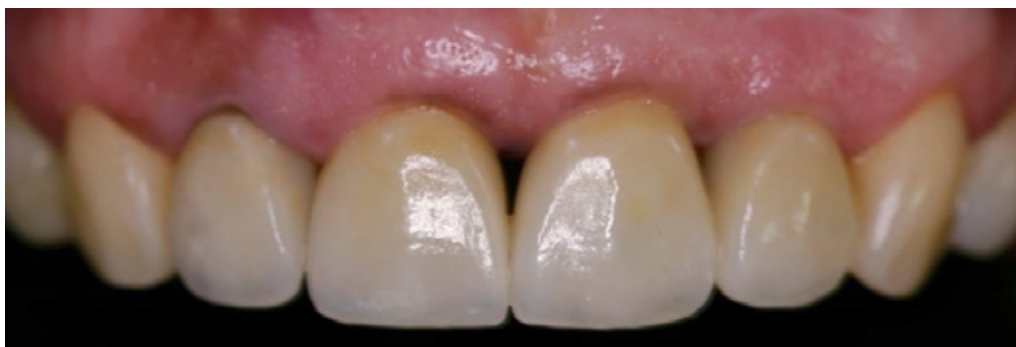restauración

- La restauración se asienta se fotopolimeriza por dos segundos para la eliminación de los excesos
- Al igual que todos los compositos Multilink N está sujeto a la inhibición de oxígeno para evitar este problema se recomienda cubrir los márgenes de la restauración con glicerina inmediatamente después de remover los excesos
- A continuación, todos los márgenes son fotopolimerizados otros 20 segundos
- Las áreas interproximales se ajustan con tiras de pulido los márgenes de la restauración con fresas de diamante extra fina de listón amarillo.

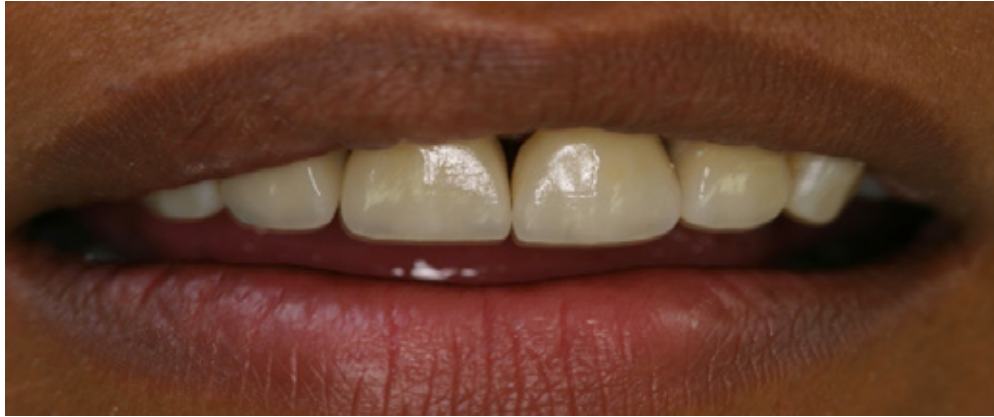La cementación definitiva fue realizada con Multilink N de la casa comercial Ivoclar Viva Dent, siguiendo el protocolo establecido por el fabricante.<sup>11</sup>

### Controles de las restauraciones:

- El primero se realiza a las 24 horas posteriores a la cementación de las coronas, con la finalidad de verificar el ajuste y la oclusión. (Figura 5).
- A los quince y treinta días para evaluar tejidos blandos y oclusión de la paciente; se reforzó en la educación y motivación en higiene oral. (Figura 6).



**Figura 5.** Control a las 24 horas.



**Figura 6.** Control a los 30 días.

## DISCUSIÓN

Juárez A & cols<sup>12</sup> mencionan que el éxito clínico de las restauraciones depende de las propiedades mecánicas y el diseño de la preparación, así como también de la exactitud del proceso de CAD – CAM. Actualmente es posible combinar la estética, la resistencia y la precisión con estos sistemas cerámicos, es por ello que para la realización de este trabajo los operadores encargados de la rehabilitación acudieron al laboratorio dental para ayudar en el diseño de las coronas de Disilicato de Litio el cual es diseñado y asistido por un ordenador.

El IPS e-max CAD® (Ivoclar Vivadent) es un bloque de cerámica de disilicato de litio para la técnica CAD-CAM, compuesto por 70% cristales de  $\text{Li}_2\text{S}_2\text{O}_5$  con un tamaño de partícula de 3-6  $\mu$  en forma de aguja dentro de una matriz de vidrio, en la cual las propiedades mecánicas se encuentra dentro del rango aceptable para la fabricación de restauraciones según la Norma ISO para cerámicas (ISO6072-2008) observándose que IPS e-max CAD tiene un nivel superior de resistencia a flexión y un mejor ajuste interno<sup>13</sup>. Para la elección del material restaurador para este caso se trabajó en base a la clasificación hecha por J. Robeth Kelly<sup>14</sup> la cual ajusta las causas primarias de selección del material que determinarán la función y la estética, se tomó como referencia

el motivo de consulta de la paciente la cual fue netamente estética sin embargo se hicieron las pruebas pertinentes para llegar al diagnóstico y así elegir el material ideal, el disilicato de litio cumple con las características estéticas que exigidas y funcionales que rige el área a rehabilitar.

El zirconio aunque es más resistente que el Disilicato de Litio, el sector anterior no necesita utilizar tal resistencia, ya que éste resiste hasta 400 MPa, siendo la fuerza incisal máxima requerida según la literatura varía de 90N a 370N<sup>15</sup>, el Disilicato de Litio es menos susceptible a la fractura y astillamiento porque su módulo de elasticidad está cerca a los de la dentina, causando menos desgastamiento dental del antagonista, Así mismo la translucidez es mayor, lo que la convierte en un material mucho más estético con una apariencia armónica y natural. Por su alto contenido vítreo en la cementación es obligatorio el uso del grabado con ácido fluorhídrico, al hacerlo genera retenciones micromecánicas que permiten la adhesión a la estructura dentaria por medio de cementos resinosos disminuyendo la filtración marginal y mejorar la retención a la fractura cuando se siguen las indicaciones del fabricante<sup>5,16, 17, 18</sup>

Según Glen H. Johnson<sup>19</sup> Los cementos que utilizan un agente de unión a la dentina, como

a la cerámica (Silano) proporcionan un mayor éxito en la retención de las coronas de Disilicato de Litio al usar este agente de acoplamiento, es por ello que para la cementación definitiva de las coronas seleccionadas para este paciente se utilizó Multilink N de la casa Ivoclar Viva Dent y se siguió el protocolo indicado por esta casa comercial.

Las aleaciones metálicas vierten iones nocivos al medio oral al sufrir corrosión, con el tiempo se observan sombras en los márgenes de la encía y el diente, es lo que se observó clínicamente en los dientes 1-1, 1-2, 2-1 y 22, lo que dificultó la selección del tratamiento estético apropiado, lo cual fue contrarrestado con el material elegido y su manejo clínico.<sup>4</sup>

## CONCLUSIONES

- Las coronas de Disilicato de Litio mediante el proceso CAD-CAM para la rehabilitación protésica de este caso clínico; fueron la mejor alternativa para la obtención de resultados estéticos logrando que se mimeticen con los dientes naturales, así como su funcionabilidad, satisfaciendo así la petición de la paciente
- El tiempo de trabajo clínico fue en menos citas en contraparte con los métodos tradicionales.
- Al grupo de la Práctica Disciplinar Profundizada Restaurativa se les permitió conocer un nuevo protocolo de trabajo en rehabilitación, mejorando resultados estéticos, reduciendo el tiempo de trabajo clínico.
- Se comprobó el éxito con este protocolo de vanguardia en dientes tratados endodónticamente, combinando el uso de postes colados con coronas libres de metal fabricadas con Disilicato de Litio.

## BIBLIOGRAFÍA

1. Of, R., Problem, T. H. E., Area, T. H. E. I. & Impressions, D. O. F. Basic principles in impression making. (2005).
2. Lima, F. F., Neto, F. & Rubo, J. H. Marginal adaptation of CAD-CAM onlays: Influence of preparation design and impression technique. *J. Prosthet. Dent.* 1-7 (2017). doi:10.1016/j.prosdent.2017.10.010
3. Lambert, H., Durand, J.-C., Jacquot, B. & Fages, M. Dental biomaterials for chairside CAD/CAM: State of the art. *J. Adv. Prosthodont.* **9**, 486-495 (2017).
4. Martinez-Rus, F, P. R. G. *Cerámicas Dentales: Clasificación y criterios de selección.* *Rcoe* **12**, 253-263 (2007).
5. Kim, J. H., Jeong, J. H., Lee, J. H. & Cho, H. W. Fit of lithium disilicate crowns fabricated from conventional and digital impressions assessed with micro-CT. *J. Prosthet. Dent.* **116**, 551-557 (2016).
6. Vahey, B. R. et al. Mechanical integrity of cement- and screw-retained zirconium-lithium silicate glass-ceramic crowns to Morse taper implants. *J. Prosthet. Dent.* 1-11 doi:10.1016/j.prosdent.2018.01.028
7. Mannocci, F. & Cowie, J. Restoration of endodontically treated teeth. *Br. Dent. J.* **216**, 341-346 (2014).
8. Peroz, I., Blankenstein, F., Lange, K.-P. & Naumann, M. Restoring endodontically treated teeth with posts and cores—A review. *Quintessence Int.* **36**, 737-46 (2005).
9. José Luis Cova N. (2010). *Biomateriales Dentales Segunda Edición* (Amolca, pp.



- 38–49; 56–67; 70–72; 77–91). Venezuela.
10. 3m ESPE company. (2013). Preguntas Realizadas con Frecuencia. Retrieved from [https://www.3mchile.cl/3M/es\\_CL/inicio/todos-los-productos-3m/~3M-RelyX-Luting-2-Ionómero-de-Vidrio-kit-cemento-3-unidades-/?N=5002385+3293422442&rt=rud](https://www.3mchile.cl/3M/es_CL/inicio/todos-los-productos-3m/~3M-RelyX-Luting-2-Ionómero-de-Vidrio-kit-cemento-3-unidades-/?N=5002385+3293422442&rt=rud)
  11. [Fhttps://www.3mchile.cl/3M/es\\_CL/inicio/todos-los-productos-3m/~3M-RelyX-Luting-2-Ion%C3%B3mero-de-Vidrio-kit-cemento-3-unidades-/?N=5002385+3293422442&rt=rud](https://www.3mchile.cl/3M/es_CL/inicio/todos-los-productos-3m/~3M-RelyX-Luting-2-Ion%C3%B3mero-de-Vidrio-kit-cemento-3-unidades-/?N=5002385+3293422442&rt=rud)
  12. Corts, José Pedro, Abella, R. Protocolos de cementado de restauraciones cerámicas. *Actas Odontológicas***10**, 37–44 (2013).
  13. García, A. J., Santana, F. B. & Szalay, E. R. Marginal adaptation and microleakage comparison between two zirconia oxide systems with the same cement. **15**, 101–106 (2011).
  14. Pérez, C. C. & Duque, J. V. CAD-CAM RESTORATIONS SYSTEMS AND CERAMICS : A REVIEW. *Fac Odontol Univ Antioq***22**, 88–108 (2010).
  15. Kelly J.R. Dental Ceramics: What is this Stuff Anyway?, *Journal of the American Dental Association* 139, 45-48 (2008)
  16. Figueroa, R. I. *et al.* Rehabilitación de los Dientes Anteriores con el Sistema Cerámico Disilicato de Litio Rehabilitation of Anterior Teeth with Ceramic Lithium Disilicate System. *Int. J. Odontostomat***8**, 469–474 (2014).
  17. Arcangelo, C. D., Vanini, L., Rondoni, G. D. & Angelis, F. De. Wear properties of dental ceramics and porcelains compared with human enamel. *J. Prosthet. Dent.* 1–6 doi:10.1016/j.prosdent.2015.09.010
  18. Mobilio, N. & Catapano, S. The use of monolithic lithium disilicate for posterior screw-retained implant crowns. *J. Prosthet. Dent.* 1–3 doi:10.1016/j.prosdent.2016.12.023
  19. SILVA, L. H. da *et al.* Dental ceramics: a review of new materials and processing methods. *Braz. Oral Res.***31**, 133–146 (2017).
  20. Johnson, G. H., Lepe, X., Patterson, A. & Schäfer, O. Simplified cementation of lithium disilicate crowns: Retention with various adhesive resin cement combinations. *J. Prosthet. Dent.* 1–7 (2014). doi:10.1016/j.prosdent.2017.07.012